Zur Kenntnis des Endothelioms

im Anschluss

an ein Endothelioma lymphaticum ovarii.

Inaugural-Dissertation

zur

Erlangung der Doktorwürde in der gesamten Medizin

verfasst und einer hohen medizinischen Fakultät

der

Kgl. bayr. Ludwig-Maximilians-Universität zu München

vorgelegt von

MAX HERZ,

cand. med. aus Barmen.

München 1899.

Zur Kenntnis des Endothelioms

im Anschluss

an ein Endothelioma lymphaticum ovarii.

Inaugural-Dissertation

zur

Erlangung der Doktorwürde in der gesamten Medizin

verfasst und einer hohen medizinischen Fakultät

der

Kgl. bayr. Ludwig-Maximilians-Universität zu München

vorgelegt von

MAX HERZ,

cand. med. aus Barmen.

ACAD.
LUGD.BAT.
BIBL.

München 1899.

Referent:

Herr Obermedizinal-Rat Prof. Dr. O. BOLLINGER.

Meinen Eltern.

Zur Kenntnis des Endothelioms im Anschluss an ein Endothelioma lymphaticum ovarii.

Von

MAX HERZ.

(Hierzu Tafel IV und V.)

Legt man sich die Frage vor: was ist der durchgreifende Unterschied zwischen Endo- und Epithel, so bereitet die Antwort darauf einige Verlegenheit; man ist nicht imstande, eine präcise Definition beider Gewebsarten zu geben — und das muss um so mehr Wunder nehmen, als man doch auf Grund einer Trennung beider eine Sonderung von Geschwülsten vorgenommen hat. Ja nicht einmal klar ist die Frage, was soll man zum Endothel rechnen und was nicht. Allgemeine Einigkeit scheint darüber zu herrschen, unter den Begriff Endothel die Auskleidungszellen der Saftspalten, Lymph- und Blutgefässe zu subsummieren. Hingegen scheint die Auffassung angreifbar, die die Wandzellen der serösen Höhlen zu diesem Endothel schlägt. Allerdings gehören diese Leibeshöhlen (die Pleura-, Pericardial- und Peritonealhöhle) zum Lymphsystem[1]) — aber fragt man nach ihrer embryologischen Verwandtschaft, so ergiebt sich hinsichtlich der Abstammung dieser Endothelzellen eine wesentliche Verschiedenheit. Als allgemein anerkannt darf man wohl den Ursprung des Epithels der Leibeshöhlen aus den Seitenplatten annehmen[2]), also aus einem Teile des mittleren Keimblattes, der daneben noch wahre epitheliale Gebilde (Epithel der Geschlechtsdrüsen, der Nieren und Ureteren) liefert.

Woher stammen nun die Endothelien der Blut- und Lymphräume? Nach einer Ansicht (Ziegler) entstehen sie aus den Mesenchymzellen, die aus dem Verbande der Keimblätter ausgeschiedene Wanderzellen darstellen; nach einer zweiten Anschauung

[1]) Böhm und Davidoff. Lehrbuch der Histologie. 1895. Seite 269.
[2]) Hertwig. Entwickelungsgeschichte.

höhlen sich aneinander gelegte Mesenchymzellen aus. Beide betonen einen genetischen Zusammenhang zwischen den Bindesubstanzen und dem Endothel und Blute. Eine dritte Gruppe von Autoren vertritt einen getrennten Ursprung einerseits der Bindesubstanzen, andererseits des Gefässendothels und Blutes, und lassen erstere durch Auswanderung von Zellen aus dem mittleren Keimblatte sich anlegen, während das Gefässendothel aus Zellen des Darmdrüsenblattes hervorgeht. Nach Rückert tragen unzweifelhaft die eigenthümlichen, mit grossen Kernen versehenen Zellelemente des Dotters zur Bildung von Blutinseln bei, indem sie in Haufen kleiner Zellen sich auflösen, vom dotterhaltigen Teil des unteren Keimblattes sich absondern und sich einerseits in die Wandzellen der ersten Gefässe, andererseits in Blutkörperchen differenzieren. C. K. Hoffmann[3]) gelang es nun, bei Acanthias vulgaris zu zeigen, dass nicht nur das Endothelium des ganzen Gefässystems aus dem Hypoblast seinen Ursprung nimmt, sondern auch, dass das Herz, Aorta, Venae omphalo-meseraicae, Truncus arteriosus nichts Anderes als abgeschnürte Stücke des Urdarms sind.

So steht die Frage augenblicklich, und nichts bürgt dafür, dass morgen nicht verneint wird, was heute als allgemein anerkannt dasteht.

So muss es denn einigermassen Wunder nehmen, dass auf diesem schwachen Fundamente man eine reinliche Scheidung von Geschwülsten vornehmen konnte. Die Entwickelungsgeschichte giebt diesem Bau keine feste Stütze. — Aber verzichtet man auf eine embryologische Begründung, so ist es dennoch möglich, die Trennung aufrecht zu erhalten. Denn eine Sonderung des Epithels im engeren Sinne und Endothels ist aus theoretischen Gründen sehr zweckmässig — nur halte man sich vor Augen, dass genetisch eine Grenze zwischen beiden nicht zu ziehen ist.

Wie Volkmann[4]) mit Recht betont, hat es wenig Wert, auf die erste Anlage der Keimblätter zurückzugreifen. Denn unsere Tumoren gehen aus fertig differenzirten Zellen hervor, denen die Entwicklungsfähigkeit embryonaler Zellen abhanden gekommen ist. Und nichts hindert uns anzunehmen, dass das Epithel sich in Sonderarten geschieden hat, dass sowohl Endo- wie Epithel ihre besonderen Entwicklungswege gegangen sind, die gemeinsam beginnend im Verlaufe des Weiterschreitens sich von einander entfernen. Nun behauptet Volkmann, im extrauterinen Leben giebt es keinen Uebergang mehr von Epithel zu Endothel — während er bald darauf selbst zugiebt, dass häufig anschwellende Endothelien cubische oder cylindrische Gestalt annehmen, so dass sie Epithelien zum Verwechseln ähnlich sehen. Hier kann man wohl zwanglos annehmen, dass es sich nur um eine morphologische Gestaltveränderung handele, während der differenzirte Charakter des Endothels davon unberührt bleibt; aber es ist eine Annahme.

---

[3]) Morpholog. Jahrbuch. 1893. XIX. B. Heft 4.
[4]) Zeitschrift für Chirurgie. 41. B. Heft 1.

Mit Ribbert[5]) hingegen annehmen zu wollen, die so veränderten Endothelien kehren zu der Form zurück, die sie entwicklungsgeschichtlich besessen haben, hiesse vielleicht über das Ziel hinausschiessen. Die Endothelzelle würde demnach also ihre Charaktereigenschaften länger bewahren als ihre Form, und daraus liesse sich auch eine Deutung dafür gewinnen, dass hier und da (Rosinsky[6]), Volkmann l. c.) endotheliale Proliferationen in schleimig erweichtem oder degenerirtem, aber anscheinend reinem Bindegewebe beobachtet wurden, eine Thatsache, die Rosinsky zu der wohl irrigen Meinung veranlasste, einen direkten Uebergang der Neoplasmazellen aus den Bindegewebezellen anzunehmen, während Volkmann die hier auftretende Neubildung teils auf eine Wucherung der platten Epithelien der Saftspalten, teils auf eine solche der Myxomzelle zurückführt. Es dürfte sich aber hier nur um Proliferation der ursprünglichen Endothelzelle handeln, die bei der Degeneration ihrer Umgebung ihre Gestalt verändert hat. Und so wäre der Uebergang des Endothels zum Bindegewebe mindestens so unbewiesen wie der des Endothels zum Epithel. Man ist also nicht berechtigt, gestützt auf Veränderungen im extrauterinen Leben eine genetische Verwandtschaft zwischen Endothel und Bindegewebe anzunehmen. Es erscheint daher angebracht, streng zu scheiden zwischen Bindegewebe und Epithel, einem Epithel, das sich in verschiedene Arten u. a. in Endothel scheidet.

Pick[7]) hat die Trennung des Epithels und Endothels für conventionell erklärt, nachdem die essentielle Scheidung aus entwicklungsgeschichtlichen Gründen durch die neuere Forschung den Todesstoss erhalten habe. Dabei bestreitet er der Nomenklatur „Endotheliom“ jede thatsächliche Begründung und reklamirt diese Tumoren als wahre Carcinome. Dieser Autor stellt sich auf den morphologischen Standpunkt, den auch Hausemann[8]) theilt, wenn er eine Eintheilung der „Endotheliome“ vorschlägt, die diesen Namen selbst vollständig über Bord wirft; er classificirt dort:

1. Sarcoma endotheliale,
2. Carcinoma endotheliale,
3. Carcinoma sarcomatodes endotheliale,
4. Adenoma endotheliale,
5. Endotheliale Tumoren mit specifischer Entwicklung des Stromas.
   a. Cylindrome,
   b. Myome,
   c. Chondrome,
   d. Skirrhus,
   e. Mischformen zwischen Sarkom und Carcinom.

---

[5]) Festschrift der Naturforscher-Gesellschaft in Zürich. 1746—1896. Bd. II.
[6]) Zeitschrift für Gyn. u. Geb. Bd. 35. Heft 2.
[7]) Archiv für Gynäk. Bd. 48. Heft 1.
[8]) Deutsche medizin. Wochenschrift. 1896. 4.

Diese Einteilung erscheint aber etwas reichlich weitschweifig; sie giebt kein deutliches Bild von dem, was der Tumor darstellt — und vor allem — und das ist das Hauptbedenken gegen diese Disposition — erkennt sie eine selbständige Art der Endotheliome nicht an, sie nimmt einer wohl charakterisierten Geschwulstgruppe eine ihr zukommende eigene Benennung. Der Autor scheint indess selbst seine Ansicht darüber geändert zu haben; denn neuestens[9]) stellt er einer Nomenclatur, die ein „Endotheliom" als Geschwulstnamen annimmt, kein Bedenken entgegen; er hat selbst die Histogenese eines solchen Tumors in der Niere deutlich verfolgt. Damit lässt er wohl seine früher vorgeschlagene Einteilung fallen, die, soweit ich die Litteratur übersehe, von keiner Seite angenommen ist.

Einen grösseren Anklang fand die Classificierung dieser Endotheliome, die Amann jr.[10]) nach histogenetischem Principe proponirte. Er teilte dort ein:

1. Perithelioma.
2. Endothelioma (intra) vasculare.
3. Endothelioma lymphaticum und als Unterart event. ein End. perivasculare.

Einwendungen erhob Pick[11]) gegen die Aufstellung des Begriffes „Peritheliom" für Geschwülste, die aus Wucherungen der Adventitiazellen sich entwickeln. Er betont, dass das von Eberth aufgestellte Perithel die dem Blutgefässe anliegende Grenze der perivasculären Lymphräume darstellt, also grundverschieden sind von den Adventitiazellen. Und wohl nicht mit Unrecht. Das Perithel ist weiter nichts als eine Auskleidung von Lymphräumen, die die Gefässe umspinnen. Capillaren entbehren solcher Umhüllungen. Darnach erscheint die Aufstellung einer eigenen Art der Peritheliome unnötig gegenüber einem Begriff des Endothelioma lymphaticum perivasculare. In der That sind die Peritheliome demnach eine Unterart des Endothelioma lymphaticum, sie sind der von Amann selbst gegebenen Unterabteilung des End. perivasculare einzureihen. Man thut also wohl gut, das Peritheliom als eigene Geschwulstform fallen zu lassen; denn um zu wiederholen, das Perithel ist eine Austapezierung von Lymphräumen und ordnet sich so dem allgemeinen Begriffe der Lymphendothelien zwanglos unter. Dadurch gewinnt die Einteilung an Einfachheit; man hätte nur zu unterscheiden zwischen einem:

I. Endothelioma intravasculare, das einer Wucherung der Blutgefässendothelien seine Existenz verdankt, und einem

II. Endothelioma lymphaticum, das von dem Endothel der Saft- und Lymphspalten, Lymphgefässen und perivasculären Lymphräumen seinen Ausgang nimmt. Allerdings wird es manchmal — namentlich in vorgeschrittenen Stadien — äusserst

---

[9]) Die mikroskop. Diagnose d. bösart. Geschw. 1897. Seite 166.
[10]) Archiv für Gyn. u. Geburtsh. Band 46. 3.
[11]) Arch. für Gyn. Bd. 49, 1. Seite 20—21.

schwierig, ja fast unmöglich sein, den Ursprungsort mit Sicherheit feststellen zu können.

Nun werden aber doch Bedenken rege hinsichtlich einer Unterbringung jener Tumoren, die von den Adventitiazellen der mittleren Gefässe ihren Ausgang nehmen sollen und doch unzweifelhaft endothelialer Natur sind. Man wäre wohl nicht berechtigt, dann, wenn eine Abstammung aus dem „Perithel“ mit Sicherheit auszuschliessen wäre, diese Geschwülste den „Endotheliomen“ zuzurechnen. Aber handelt es sich hier wirklich auch um eine Wucherung der Adventitiazellen? Oder sind hier die ersten Anfänge nicht in dem „Perithel“ zu vermuten, ein Ursprung, der sich bei dem vorgeschrittenen Prozess nicht mehr feststellen liess? Es ist dies ja nur eine theoretische Vermutung, aber sie scheint einer Berechtigung nicht zu entbehren; und künftige Beobachtung wird wohl über diese Frage Klarheit bringen; dazu bedarf es eingehender Beschreibung und Abbildung derartiger Tumoren.

Es verlohnt sich der Mühe, einen Augenblick bei der Frage zu verweilen: sind die Endotheliome als selbständige Geschwulstformen aufzustellen, oder sind sie den alten Rubriken der Carcinome oder Sarkome einzureihen.

Hansemann's (l. c.) Stellung zu dieser Frage ist nicht ganz klar; früher verwarf er die Endotheliome, neuerdings lässt er sie gelten; Pick[7]) verlangt, sie den Carcinomen einzureihen. Amann (l. c.) äussert sich zu dieser Frage nicht weiter, aber er veröffentlicht seine citierte Arbeit unter dem Titel „Ovarial-Sarkome“; ebenso Langer[12]); auch Volkmann (l. c.) scheint die Zugehörigkeit zu den Sarkomen anzunehmen. Eine eingehende Darlegung der Gründe, die diese Autoren zu der Stellungnahme veranlasst haben, vermisst man. Von vorn herein hielt man an einer genetischen Verwandtschaft des Bindegewebes und Endothels fest, und da man in den Sarkomen Geschwülste der Bindesubstanzen sieht, schlug man logischer Weise auch die Endotheliome zu den desmoiden Tumoren. Dazu scheinen noch einige pathologische anatomische Momente zu kommen; Volkmann (l. c.) und Rosinsky (l. c.) wollten den direkten Uebergang von Endotheliomzellen aus Bindegewebe beobachtet haben, Amann (l. c.) constatierte ein festeres Anhaften der Neoplasmazellen an das bindegewebige Stroma bei mechanischen Zerstörungen, als es bei Carcinomen der Fall ist.

Dargelegt wurde oben bereits, wie die Entwicklungsgeschichte in diesem Falle im Stiche lässt, wie sie vielmehr zu der Anschauung führt, das Endothel dem „Epithel“ für zum mindesten gleichwertig zu erachten. Und bei den Beobachtungen Rosinsky's und Volkmann's muss es doch zweifelhaft bleiben, ob man hier aus dem Nebeneinander auf ein Aufeinander schliessen darf — namentlich in schleimig erweichtem oder

[12]) Archiv f. Gyn. 49, 3.

degenerierendem Bindegewebe. Jedenfalls liegt die Annahme viel näher, dass auch hier es die Endothelien der Saftspalten waren, die den Wucherungsprocess begannen. Amann's Beobachtung findet sich nicht in allen Fällen. In unserem Fall, einem unzweifelhaften Endotheliom, liess sich nirgends ein Uebergang der Neubildungszellen aus dem bindegewebigen Stroma nachweisen; wohl sah man indess Bilder, die zu einer solchen Annahme nur zu leicht hätten verführen können, da das Bindegewebe allmählich in die Geschwulstformen überzugehen schien. Bei genauester Untersuchung liess sich aber jedesmal feststellen, dass dieses Bild nur einen Schein darstellte, indem die wachsenden Zellen das Stroma langsam zwischen sich erdrückten. Mit Stratz [13]) in diesen Endotheliomen ein Vorstadium der Sarkome zu sehen, ist wohl nicht angängig; ein Beweis für diese Vermutung ist nicht beigebracht, vielmehr drängt Alles darauf hin, in diesen Geschwülsten mit ihren massenhaften Degenerationsformen des Parenchyms und Stromas ausgebildete Tumorformen zu sehen. Würde man rein nach histogenetischem Principe Carcinome und Sarkome unterscheiden, so hätte man eigentlich keinen Grund in den Endotheliomen fernerhin Sarkome zu sehen. Unser Tumor genügt dadurch, dass Parenchym und Stroma eine deutliche Trennung zeigen, dass seine Zellen keine Intercellularsubstanz besitzen, den Forderungen, die Hansemann auf morphologischer Grundlage für Carcinome aufstellt. Es wäre also ein Carcinom. Von anderer Seite (Schmaus*) wird dagegen betont, dass sich auch zwischen den einzelnen, epithelialen Zellen mehr oder weniger Intercellularsubstanz bildet, oder die Zellen Ausläufer aufweisen, durch die sie mit dem bindegewebigen Stroma oder unter sich zusammenhängen. Das wären freilich Erscheinungen, die sich bei echten Carcinomen nicht vorfinden.

Wenn wir auch auf Grund unserer Untersuchung der Reclamation Picks (l. c.) — die Endotheliome sind Carcinome — Berechtigung zusprechen können, so muss doch die endgiltige Entscheidung der Frage nach der Zugehörigkeit der Endotheliome der Zukunft überlassen werden; bei den sich widersprechenden Befundangaben, erscheint die Sachlage noch nicht genügend geklärt, die Frage ist noch nicht spruchreif; genaueste Untersuchungen und Beschreibungen sind notwendig.

Warum lassen wir nun, diesen Begriff „Endotheliom" nicht fallen? Mit anderen Worten: bieten die Endotheliome etwas Specifisches, Charakteristisches, etwas, das berechtigt, sie gesondert als Unterabteilung der Carcinome zusammenzufassen? Man vergleiche nur die Bilder, die Volkmann, Amann, Rosinsky, Langer, v. Rosthorn [14]), Pick [15]) u. a. gegeben haben — sie

[13]) Gynaekolog. Anatomie. (Die Geschwülste der Eierstöcke.) 1894. pag. 25.

*) Schmaus, Pathol. Anatomie. 4. Aufl. 1898.

[14]) Archiv für Gynaek. 41, 3.

[15]) Berl. klin. Wochenschrift 1894. No. 45, pag. 1017.

alle gleichen sich. Schon bei schwacher Vergrösserung ist das Bild ein ungemein charakteristisches; an einer Stelle alveoläre Anordnung der Neoplasmazellen im Stroma, an anderen weit ausgedehnte Felder nur von Tumorzellen, die durchsetzt sind von Blutgefässen; beide Teile äusserst reich an degenerativen Processen, die kreisrund mit cylindrisch angeordneter Zellumrahmung sich darstellen, oder die abenteuerlichsten Formationen angenommen haben. Dieser Anblick lässt den Verdacht auf ein Endotheliom rege werden. Bei genauer Prüfung erblickt man hauptsächlich dreierlei Zellformen. Erstens: kurze im Bindegewebe, das des öfteren hyalin entartet ist, oft rosenkranz- oder bandartige Zellstreifen in den Saftspalten des Stromas liegend, die sich nach beiden Seiten verjüngen und keine Spur einer endothelialen Auskleidung zeigen. Zweitens: grössere Zellschläuche oder Zellstränge i. e. Zellstrecken, die ein deutliches Lumen zeigen oder solid sind. Drittens: diffuse Ausbreitung von Zellen, regellos nebeneinander liegend, an vielen Stellen in Metamorphose begriffen. Das ist im grossen das Bild des Endothelioms.

Vitalis Müller [16]) wollte das unterscheidende Merkmal der Carcinome und Endotheliome in einer intracanaliculären Papillenbildung, den Corps oriformes Mallassez sehen; wenn bei einem Tumor das hyalin degenerierende Stroma knopfartige Einstülpungen — das cubische Wandepithel vor sich herdrängend — in die Hohlräume der Geschwulst macht, so spräche das mit Sicherheit für ein Endotheliom. Aber es handelt sich doch hier wohl nur um hier und da vorkommende papilläre Wucherungen der Hohlraumwandungen, und Pick hat mit Recht auf den höchst problematischen Wert eines solchen Merkmals hingewiesen.

Das Einzige, was die Diagnose sicher stellt, ist der Nachweis der zugespitzten, kleinen Zellstreifen im Bindegewebe, die absolut keine Endothelauskleidung zeigen. Diese letzte Bedingung muss allerdings erfüllt sein; Pick geht zu weit, wenn er auch bei den grösseren Zellsträngen und Schläuchen constant die Abwesenheit von Endothelauskleidung verlangt. Bei der weitaus grössten Mehrzahl dieser Formationen wird dieses ja der Fall sein, aber es lässt sich doch denken und ist mit dem Bilde eines echten Endothelioms wohl vereinbar, wenn man Zellstränge mit Endothelauskleidung sieht; der Process hat dann an einer anderen Stelle seinen Ausgang genommen und in die Lymphgefässe nicht ergriffener Teile Zellmassen vorgeschoben; bei echten Endotheliomen wird sich dann auch ein Zusammenhang mit dem Herde eventuell durch Serienschnitte nachweisen lassen.

Nur bei den vereinzelt liegenden, rosenkranz- oder bandartigen, sich nach beiden Enden zu verjüngenden Zellreihen muss das absolute Fehlen von Endothelzellen constatiert werden. Erst

---

[16]) Arch. für Gyn. 42, II.

dann ist der autochthone Ursprung entschieden, und die Benennung Endotheliom gerechtfertigt. *)

Diesen Anfangsstadien wird man zumeist in der Peripherie der Geschwulst begegnen. Nun hat Ribbert (l. c.) wiederholt[18]) geltend gemacht, dass das Wachstum aller Geschwülste nur aus sich heraus, durch centrales Wachstum erfolgt, und nicht durch geschwulstartige Umwandlung der Umgebung des Tumors, also durch Apposition. Diese Ansicht hat bereits mehrere Gegner auf den Plan gerufen, so Hansemann (l. c.) und Ziegler.[19]) Beide warnen vor Allem vor Verallgemeinerung dieser Ansicht, die eben in ihrer Generalisierung unrichtig ist. Auch unsere echten Fälle sprechen entschieden dagegen. Wie will man denn das Verschwinden der Endothelzellen erklären, wie will man das als centrales Wachstum bezeichnen, wenn eine Endothelzelle zu wuchern beginnt, der sich die anderen anschliessen, bis der Zellstreifen die Saftspalte füllt? Das lässt doch wohl nur die einzige Deutung einer Wucherung an Ort und Stelle zu. Soviel von dem Nachweise des Endothelioma lymphaticum.

Bei den früher eigens als „Peritheliom" aufgestellten Fällen, wird man wohl selten über eine gewisse Wahrscheinlichkeit der Diagnose hinauskommen. Gelingt es aber Bilder zu zeigen, wie Amann (l. c. Taf. XII. Fig. 1, 2) sie veröffentlicht, so erhebt sich die Vermutung fast bis zur Sicherheit. Sind in einem so neoplasmafreien Gewebe Geschwulstzellen eng um ein Gefäss gelagert, dessen Endothelien intakt sind, so kann man wohl ohne Fehler die Diagnose „perithelial" stellen, i. e. aus dem perivasculären Lymphendothel stammend.

Eine radiäre Anordnung von Geschwulstzellen um ein intaktes Gefäss in einem ausgedehnten Tumorzellenfeld, wie es Pollak[20]) abbildet, kann wohl nicht genügen zur Diagnose eines „Perithelioms". Die rosettenartige Anordnung der Zellen ist häufig; die pallissadenartige gegen die bindegewebige Alveolenwand sogar Regel, verläuft nun zwischen zwei Alveolen zufällig nur ein Gefäss, und wird dieses quer geschnitten, so ist das Bild möglich, ohne dass es sich um eine „peritheliale" Wucherung handelt.

Bei dem Endothelioma intravasculare sind Bilder erforderlich, die den Uebergang des normalen Blutgefässendothels in gewuchertes zeigen, oder Blutgefässe, deren Auskleidung völlig in Wucherung übergegangen ist; bei dem letzten Punkte hat man sich aber sehr vor Irrtümern zu hüten, da Blutergüsse in das Gewebe sehr häufig zu Verwechslungen Anlass geben können.

---

*) Ob das bei der von Voigt[17]) Arch. f. Gyn. 47, 3 veröffentlichten Geschwulst der Fall ist, geht aus Text und Abbildung nicht klar hervor; sie ist also nicht als echtes Endotheliom anzusprechen.

[18]) Ueber Rückbildung der Zellengewebe und über die Entstehung der Geschwülste. Bibl. med. 1897. C. Heft 9.

[19]) Verein Freiburger Aerzte, Sitzungsbericht vom 26. 11. 97. Münch. med. Wochenschrift. No. 10 v. 8. 3. 98.

[20]) Monatsschrift f. Geb. u. Gyn. Bd. VII_2. 1898.

Das muss zur sicheren Diagnose von den Bildern verlangt werden.

Um einen Augenblick bei der klinischen Seite dieser Tumoren zu verweilen, so trifft man sie nicht gar selten im jugendlichen Alter an; auch die zu beschreibende Geschwulst stammt von einem 14jährigen Mädchen; Amann publicierte ein Endotheliom bei einer 7jährigen, Leopold bei einer 8jährigen. Praedisponiert sind nach Pick Frauen zwischen 40—50 Jahren; er rechnet 50 pCt. Unter 11 Fällen am Ovarium waren acht einseitig, drei doppelseitig. Den malignen Tumoren sind sie zuzurechnen, da schrankenlose Wucherung und Metastasenbildung nachgewiesen sind (Pick, Rosinsky). Therapeutisch ist die operative Entfernung angezeigt, wenn noch keine Metastasen aufgetreten sind. Durch Ovariotomie erzielte Pick eine Heilung, die $1^1/_4$ Jahre (bis zur Publikation) recidiv frei blieb. Unser Fall wurde durch Herrn Dr. J. A. Amann jr. operiert; bis nach einem Jahre ist kein Recidiv aufgetreten (es handelte sich um einen Ovarialtumor).

Dieser Tumor, den ich zu untersuchen Gelegenheit hatte, wurde von Herrn Dr. Amann der Münchener Gesellschaft für Geburtshilfe und Gynaekologie am 21. Januar 1897 demonstriert. Ich darf wohl seine Angaben über die klinische, operative und makroskopische Seite nach dem Sitzungsberichte[21]) hier citieren. Der „Tumor stammt von einem 14jährigen Mädchen, welches seit einem Vierteljahre ein Grösserwerden des Leibes und Schmerzen im Kreuz bemerkte. Die Menstruation war im zehnten Lebensjahre eingetreten, regelmässig alle vier Wochen von 4—5tägiger Dauer, gering, bis zum zwölften Lebensjahre. Seitdem sistieren die Menses. Bei der Untersuchung konnte man einen ovoiden, circa mannskopfgrossen Tumor constatieren, welcher sich zum Teil im kleinen Becken befand und den kleinen Uterus nach rechts und vorn verlagerte. Freie Flüssigkeit war im Abdomen nicht zu constatieren. Bei der Laparatomie konnte der an der Oberfläche glatte und nirgends verwachsene Tumor leicht hervorgewälzt und der Stiel desselben zur linken Uteruskante hin verfolgt werden. Der somit dem linken Ligamentum ovarii proprium entsprechende Stiel wurde in Etagen unterbunden, durchschnitten und die Wundfläche übersäumt. Das rechte, erbsengrosse Ovarium wurde zurückgelassen und die Bauchwunde in Etagen nach Spaltung beider Rektusscheiden geschlossen. Die Heilung verlief vollkommen reaktionslos, und Patientin konnte nach drei Wochen entlassen werden.

Die Form des Tumors entspricht, wie die vieler solider Ovarialtumoren, der eines enorm vergrösserten Ovariums; der Stiel befindet sich zugleich mit einem etwa 8 cm langen Stück unveränderter Tube in einer leichten Einziehung in der Mitte der einen Längsseite. Die Oberfläche ist, abgesehen von einigen flachen Prominenzen, glatt und von grauroter Farbe. Reichlich erkennt man an derselben Netze dicker Venen.

Auf einem den Tumor der ganzen Länge nach durchtrennenden Durchschnitte zeigt sich grauweisse, markige Beschaffenheit der Schnittfläche und ferner einige wenige wallnuss- bis pflaumengrosse Hohlräume, welche mit durchsichtigem, dünnflüssigem Inhalt gefüllt waren. Mit Lupenvergrösserung lässt sich auf dem Durchschnitte ein feines Netz anastomosierender weisslicher Faserzüge erkennen, welche die graurötlichen Geschwulstmassen einschliessen, so dass man an eine carcinomatöse Neubildung in erster Linie denken möchte, wenn nicht die Consistenz eine hierfür zu weiche wäre."

---

[21]) Monatsschrift f. Geb. u. Gyn. 1898, pag. 131.

Mikroskopisch gewährt der in Sublimat fixierte Tumor in einem Präparate die verschiedensten Bilder. Finden wir an einigen Stellen — namentlich an den der Tumorperipherie entnommenen Stückchen — vereinzelte Anhäufungen von grossen Zellen in einem kernarmen, öfters hyalin degenerierenden Bindegewebe, so erscheinen an anderen Stellen Reihen von solchen Zellen nebeneinander liegend; an wieder anderen ist das Stroma durchsetzt von Geschwulstnestern, grösseren und kleineren Umfangs — und endlich an neuen Orten haben sich diese Zellen über das ganze Gesichtsfeld hin ergossen, nur hier und da Reste früheren Stromas zeigend, meist da, wo sie Blutgefässe einschliessen. Die Nester und Felder bieten einen eigenartigen Anblick infolge der massenhaft auftretenden Degenerationsformen, die kreisrund, länglich, verzweigt — in allen möglichen Configurationen sich darstellen. Umsäumt sind sie jedesmal von einem Kranz cylindrischer Zellen, denen man auch an der Peripherie der Nester begegnet an der Grenze gegen das Bindegewebe.

Das Stroma zeigt im allgemeinen eine reticuläre Anordnung, grosse und kleine Alveolen zwischen sich lassend, zwischen denen die Neoplasmazellen sich hindurchwinden. An der Peripherie des Tumors ist es in grösserer Ausdehnung erhalten, als gegen das Centrum zu. Mit dem Wachsen des Geschwulstparenchyms geht fast proportional ein Rückgang des Stromas einher, durch die weitere Ausdehnung der im Bindegewebe liegenden Geschwulstzellen wird das Stroma gleichsam erdrückt; das geht so weit, dass an einzelnen Stellen nur mit der stärksten Vergrösserung bindegewebige Reste zu finden waren, während bei oberflächlicher Betrachtung Alveole unvermittelt an Alveole zu liegen schien. Bild 3 giebt eine Stelle in einem Präparate wieder, die diesen Process auf einen kleinen Ort zusammengedrängt zeigt. Auch die Zellstränge erdrücken das sie trennende Bindegewebe, so dass zwischen ihnen nur vereinzelte Reste stehen bleiben; diese Bilder namentlich sind es, die so leicht dazu verleiten können, eine Herkunft der Parenchymzellen aus dem Stroma anzunehmen. Es war aber hier durch genaue Untersuchung diese Möglichkeit auf das bestimmteste auszuschliessen. An den weitaus meisten Stellen des Tumors, welcher Region dieselben auch entnommen sein mochten, war das Bindegewebe in Degeneration begriffen. Von glasiger, mit Säurefuchsin und Pikrinsäure sich stark rot färbender Beschaffenheit, liess das Plasma nur an wenigen Orten Struktur erkennen. Die Kerne aufgetrieben in den verschiedensten Formen sich darstellend, folgten in ihrer Längsachse zumeist dem Fibrillenverlauf; grösstenteils haben sie ihre Färbbarkeit eingebüsst, die einen mehr, die anderen weniger. An keinem Präparate liess sich irgend ein Rest ovarialen Gewebes nachweisen.

Die Parenchymzellen zeigen sich im wesentlichen in dreierlei Anordnung.

Namentlich an der Peripherie der Geschwulst, aber auch in den den Tumor durchsetzenden Septen begegnet man kleinen Zellansammlungen. Gleichsam als Band liegen hier 3, 4 und mehr Zellen aneinander; die Grenzen der einzelnen Zellen sind verwischt, die Kerne zeigen sich stark gefärbt und chromatinreich; nach beiden Seiten hin ziehen diese Gebilde sich haarförmig aus. Nirgends zeigte sich irgend welche endotheliale Begrenzung dieser Formationen (Fig. 1).

Dicht nebeneinander gelagert, hier und dort bindegewebige Reste zwischen sich lassend, präsentieren sich einreihige Stränge von 10 und mehr Zellen, auch hier sind die Grenzen der einzelnen Glieder nicht immer deutlich erhalten; die Kerne sind stark gefärbt. (Fig. 2.)

Von mehrreihigen, von vier und mehr Zellen gebildeten Strängen wird an anderen Stellen das Stroma durchsetzt; auch hier wie bei den einreihigen Strängen keine endotheliale Auskleidung. Diese Nester haben die verschiedenste Grösse, von kleinstem Umfange dehnen sie sich bis zu ziemlicher Bedeutung aus. In den Zellcomplexen mittlerer Grösse begegnet man schon dem eigentümlichen Degenerationsprocess der Parenchymzellen, auf den später noch näher eingegangen werden muss.

Die ausgebreiteten Geschwulstzellenfelder sind im Grunde nichts als riesenhafte Geschwulstzellennester, die entsprechend ihrem höheren Alter auch ausgedehntere metamorphotische Processe zeigen. An den gesunden Stellen

des Parenchyms zeigt das Protoplasma der Zellen eine körnige Struktur; die Kerne von kräftiger Farbe.

Ueberall da, wo mehrreihige Zellvereinigungen an das Stroma angrenzen, zeigt sich die äusserste Reihe, die Grenzreihe, in cylindrischer Gestalt pallisadenförmig angeordnet mit peripher gestelltem Kerne (Fig. 4).

Die Zellen liegen, wie das namentlich an den grossen Feldern zu sehen ist, ohne jede Intercellularsubstanz lose nebeneinander, Zelle an Zelle, nur hier und da durchsetzt von Blutgefässen, die normale Auskleidung zeigen. An einigen Stellen findet sich auch Blut frei im Gewebe, was wohl von Hämorrhagien in das Gewebe herrührt. Die Trennung von Parenchym und Stroma ist überall eine deutliche und strenge.

In Zellanhäufungen mittleren und hohen Grades trifft man ausserordentlich zahlreiche Degenerationsprocesse; in den grossen Feldern machen sie fast allein das Centrum aus, während ihre Zahl gegen deren Peripherie — also dem Stroma zu — abnimmt, resp. ihre Ausdehnung an Grösse verliert. Entweder ist das Protoplasma der Zelle in toto degeneriert, wie es Fig. 4 zeigt — dabei kann der Kern noch deutlich erkennbar im Centrum liegen oder stark seine Färbbarkeit eingebüsst haben — oder — eine zweite Form — nur der Zellrand ist von dieser Metamorphose ergriffen, in diesem Falle beteiligen sich gewöhnlich die Zellen eines Bezirkes, die degenerierten Ränder confluieren, so dass das Bild einer Bienenwabe entsteht, in deren Lücken die Kerne mit wenig Protoplasma erhalten bleiben. Fig. 5. Wieder anders ist ein drittes Bild, das grosse Degenerationsfelder darbietet; hier und da trifft man in der Masse — die sich übrigens wie die der beiden erwähnten Formen mit Pikrinsäure gelb färbt — Trümmer von Kernen.

Die Umwandlungsprodukte sind in kleinerer Ausdehnung kreisrund: die grösseren jedoch bieten alle möglichen Formationen. Begrenzt, also nach den erhaltenen Zellen zu abgeschlossen, sind sie von einem Saume cylindrischer Neoplasmazellen.

Fasst man alles unter einem histogenetischen Gesichtspunkte zusammen, so trifft ein unbekannter Reiz die Endothelien der Saftspalten eines Abschnittes; mag man den Reiz sich nun formativ denken oder glauben, er räume Wachstumshindernisse aus dem Wege (Ribbert[1]) — jedenfalls ist seine Folge eine Wucherung, deren Bild sich in Fig. 1 darstellt (hier und da beginnt das Bindegewebe zugleich seine hyaline Metamorphose — vielleicht auch eine Wirkung des Reizes). Diese Anfangsstadien wachsen weiter, hauptsächlich in zwei Richtungen, in die Breite, — und das ist die überwiegende Wuchsform — so dass aus einer einreihigen Anordnung eine doppel- und mehrreihige wird (Fig. 6, 3) oder in die Länge (Fig. 2).

Beide Male wird das trennende, meist degenerierende Stroma erdrückt. Haben die Nester einige Grösse erreicht, so beginnen öfter ihre Zellen im Centrum zu zerfallen; das hindert aber nicht, dass die Randzellen weiterwuchern, so dass schliesslich Parenchymvereinigungen von grosser Ausdehnung entstehen.

Fasst man die für diesen Fall charakteristischen Befunde zusammen, so sind es zunächst die kleinen, nach beiden Seiten sich verjüngenden, der Endotheleinkleidung baren Zellbänder im Bindegewebe des Stromas, die uns die Diagnose sichern; dann ist das Bindegewebe bald nesterartig durchsetzt, bald aber völlig verschwunden vor den andrängenden Parenchymzellen, die mit zunehmender Ausbreitung eine grössere Neigung zu Zerfall haben. Zu erwähnen bleiben noch die scharfe, strenge Scheidung des Parenchyms und Stromas und das Fehlen jeder Intercellularsubstanz.

Zum Schlusse spreche ich Herrn Dr. J. A. Amann jr. für die gütige Ueberlassung des Materials, für das grosse Interesse und die fördernde Unterstützung bei der Arbeit meinen verbindlichsten Dank aus.

[1]) Zur Geschwulstfrage. Münch. med. Wochenschrift. 1898. No. 25. Vom 21. Juni 1898.

Erklärung der Abbildungen auf Taf. IV und V.

(Die Bilder sind vom Verf. gezeichnet.)

Fig. 1. (Seibert Oc. 4. Imm. $^1/_{12}$). Im Bindegewebe (bg) liegen Streifen (gz) von Geschwulstzellen, die sich nach beiden Seiten zuspitzen; Endothelauskleidung fehlt; das Endothel der Gefässe (gf) ist normal.

Fig. 2. (Leitz Obj. 1, Oc. 6. Vergr. 275) einreihige Zellstränge (gz), dicht aneinandergelagert, lassen hier und da zwischen sich Bindegewebe (bg) erkennen.

Fig. 3. (Leitz Oc. 3. Obj. 4. Vergr. 110). Geschwulstzellen (gz) mit Degenerationsformen (dgf) erdrücken gleichsam die sie durchsetzenden, bindegewebigen, hyalin degenerierenden Septa (bwg). gf. Gefässe.

Fig. 4. (Leitz. Oc. 1. Ol.-Imm. $^1/_{12}$; Vergr. 570) cylindrische Zellen grenzen pallisadenartig angeordnet die Geschwulstzellen gegen das Stroma (bdg) ab; Degeneration ganzer Zellen, stellenweise mit erhaltenem Kern (df).

Fig. 5. (Leitz. Oc. 1. Imm. $^1/_{12}$). Degeneration der Randzonen der Zellen (dg), die confluierend den meist erhaltenen Kern (k) von wenig Protoplasma (pl) umgeben, einschliessen.

Fig. 6. (Seibert Oc. 4. Obj. 8 mm). Zellmassen (gz) durchwuchern in Nestern das zellarme, hyalin degenerierende Bindegewebe (bg).

Fig. 1.



Fig. 2.



Fig. 3.

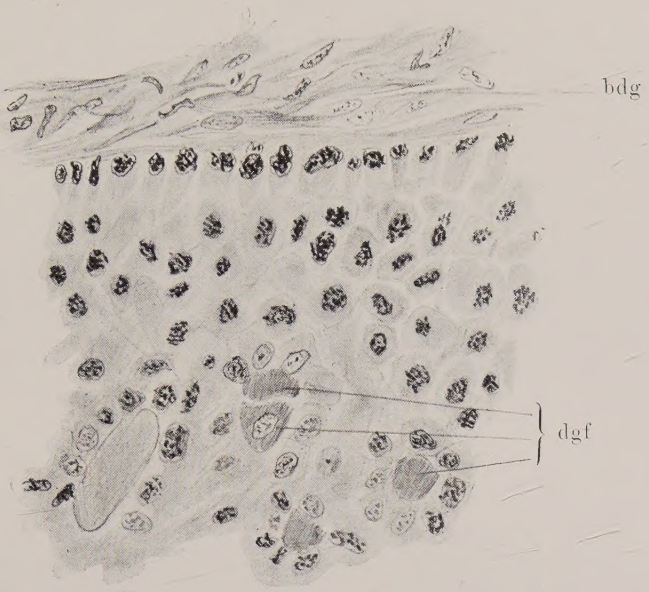

Fig. 4.

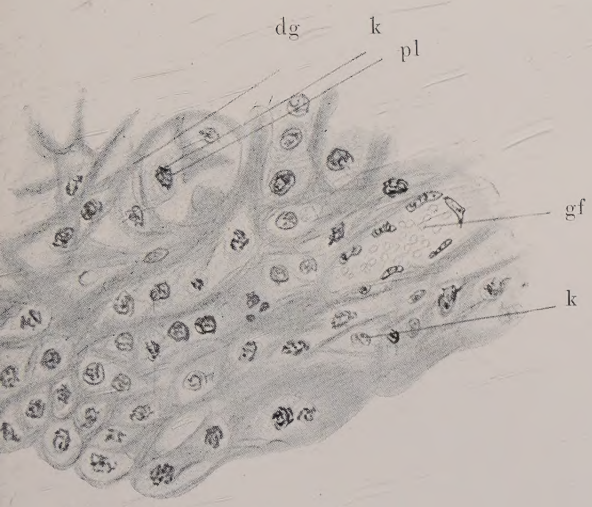

Fig. 5.

Fig. 6.

Gedruckt bei Imberg & Lefson in Berlin SW.